

# CASO CLÍNICO

## CASE REPORT

1. Servicio de Obstetricia y Ginecología, Maternidad "Dr. Nerio Belloso", Hospital Central "Dr. Urquinaona", Maracaibo, Estado Zulia, Venezuela
  - a Médica cirujana, Residente del Post-grado de Ginecología y Obstetricia
  - b Doctor en Ciencias Médicas
  - c Especialista en Ginecología y Obstetricia

### Declaración de aspectos éticos

**Reconocimiento de autoría:** Todos los autores declaramos que han realizado aportes a la idea, diseño del estudio, recolección de datos, análisis e interpretación de datos, revisión crítica del contenido intelectual y aprobación final del manuscrito que estamos enviando

**Responsabilidades éticas:** Protección de personas. Los autores declaramos que los procedimientos seguidos se conformaron a las normas éticas del comité de experimentación humana responsable y de acuerdo con la Asociación Médica Mundial y la Declaración de Helsinki.

**Confidencialidad de los datos:** Los autores declaramos que han seguido los protocolos del Hospital Central "Dr. Urquinaona" sobre la publicación de datos de pacientes.

**Derecho a la privacidad y consentimiento informado:** Los autores hemos obtenido el consentimiento informado de los pacientes y/o sujetos referidos en el artículo. Este documento obra en poder del autor de correspondencia.

**Financiamiento:** Los autores certificamos que no han recibido apoyos financieros, equipos, en personal de trabajo o en especie de personas, instituciones públicas y/o privadas para la realización del estudio.

**Conflicto de intereses:** Los autores declaramos no tener ningún conflicto de intereses.

**Recibido:** 15 enero 2018

**Aceptado:** 2 marzo 2018

### Correspondencia:

Dr. Eduardo Reyna-Villasmil.

📍 Hospital Central "Dr. Urquinaona". Final Av. El Milagro, Maracaibo, Estado Zulia, Venezuela

☎ 584162605233

✉ sippenbauch@gmail.com

**Citar como:** Rondón-Tapia M, Reyna-Villasmil E, Torres-Cepeda D. Secuencia perfusión arterial reversa. Reporte de caso. Rev Peru Ginecol Obstet. 2018;64(3):483-487. DOI: <https://doi.org/10.31403/rpgo.v64i2116>

# Secuencia perfusión arterial reversa.

## Reporte de caso

### Twin reversed arterial perfusion sequence. A case report

Marta Rondón-Tapia<sup>1,a</sup>, Eduardo Reyna-Villasmil<sup>1,b,c</sup>, Duly Torres-Cepeda<sup>1,c</sup>

DOI: <https://doi.org/10.31403/rpgo.v64i2116>

### ABSTRACT

Twin reversed arterial perfusion sequence is a complication of monochorionic twin pregnancies in which one twin that exhibits lethal anomalies, including acardia, is perfused by the other 'pump' twin via anastomoses between placental arteries. This results in growth and characteristic anomalies of the acardiac twin, and possible heart failure of the pump twin. The exact pathophysiological mechanisms that lead to this devastating phenomenon are not well known. It occurs in about 1% of monochorionic pregnancies and in one out of 35 000 pregnancies. Mortality is usually due to anemia and cardiac complications which can lead to cardiac failure, appear early during pregnancy and cause the death of the pump twin. We report a case of twin reversed arterial perfusion in a 28-year-old patient with 12 weeks monochorionic-diamniotic pregnancy that was referred for absent cardiac activity in one twin. Ultrasound showed an acardiac twin with flow reversal seen in the umbilical artery and umbilical vein and a normal second twin. At 28 weeks an emergency cesarean section was done due preterm labor and transverse situation of the second twin. The first twin was malformed and the second twin died two days later due to complications of prematurity. Accurate prenatal diagnosis of twin reversed arterial perfusion sequence is essential to improve the prognosis of this rare entity.

**Key words:** Twin reversed arterial perfusion sequence, Acardiac twin, Monochorionic twins, Pregnancy.

### RESUMEN

La secuencia de perfusión arterial reversa en gemelos es una complicación del embarazo gemelar monocoriónico, en la que un gemelo muestra anomalías mortales, incluyendo acardia, y es perfundido por el otro gemelo 'bomba' a través de anastomosis arteriales placentarias, produciendo el crecimiento y las anomalías características del gemelo acárdico, con posible insuficiencia cardíaca en el gemelo bomba. Los mecanismos fisiopatológicos exactos que conducen a este fenómeno devastador no son bien conocidos. Ocurre en aproximadamente 1% de los embarazos monocoriónicos y en 1 de cada 35 000 embarazos. La mortalidad se debe generalmente a anemia y complicaciones cardíacas que pueden conducir a insuficiencia cardíaca, que aparecen temprano durante el embarazo y causan la muerte del gemelo bomba. Se presenta un caso de perfusión arterial reversa en gemelos en paciente de 28 años de edad con un embarazo monocoriónico-diamniótico de 12 semanas quien fue referida por ausencia de actividad cardíaca de uno de los gemelos. La ecografía mostró un gemelo acárdico con reversión de flujo visto en arteria-vena umbilical y un segundo gemelo normal. A las 28 semanas se realizó una cesárea de emergencia debido a parto pretérmino y situación transversa del segundo gemelo, obteniendo el primer gemelo marcadamente malformado y un segundo gemelo vivo que murió dos días después de las complicaciones de la prematuridad. El diagnóstico prenatal exacto secuencia de perfusión arterial reversa en gemelos es esencial para mejorar el pronóstico de esta rara entidad.

**Palabras clave.** Secuencia de perfusión arterial reversa en gemelos, Gemelo acárdico, Gemelos monocoriónicos, Embarazo.



## INTRODUCCIÓN

La secuencia perfusión arterial reversa en gemelos (TRAP, por sus siglas en inglés), también conocida como 'gemelaridad acárdica', es una complicación rara y única de los embarazos múltiples monocoriónicos, tanto monoamnióticos como biamnióticos<sup>(1)</sup>. Ocurre en aproximadamente 1 de 35 000 embarazos y en 1% de los embarazos gemelares monocoriónicos. La secuencia está caracterizada por ausencia de estructura cardíaca bien definida en uno de los gemelos (acardia), que actúa como parásito hemodinámicamente dependiente del gemelo normal (bomba). La sangre fluye a través de una anastomosis arterio-arterial de la arteria umbilical del gemelo bomba hacia la arteria umbilical de gemelo acárdico, usualmente regresa cruzando por una anastomosis veno-venosa al gemelo bomba. La dirección del flujo sanguíneo en la arteria y vena umbilical del gemelo acárdico es, por lo tanto, reversa comparada con la circulación fetal normal<sup>(1, 2)</sup>.

Esta malformación en el gemelo acárdico es incompatible con la supervivencia sin importar su extensión, mientras que el pronóstico en el gemelo bomba, anatómicamente sano, varía considerablemente. Sin el diagnóstico precoz, seguimiento adecuado y tratamiento oportuno, la mortalidad del gemelo bomba puede superar el 50%<sup>(3)</sup>. Se presenta un caso de secuencia perfusión arterial reversa en un embarazo gemelar.

## REPORTE DE CASO

Se trató de paciente de 28 años, 2 gestas, 1 aborto espontáneo precoz, con gestación actual gemelar espontánea de 12 semanas, que fue referida a la consulta de prenatal de alto riesgo con diagnóstico de embarazo gemelar monocoriónico con uno de los fetos sin actividad cardíaca desde la semana 11 del embarazo. La paciente negaba antecedentes de infecciones virales o bacterianas durante el embarazo y consumo de alcohol o drogas. También negaba antecedentes familiares y personales de importancia.

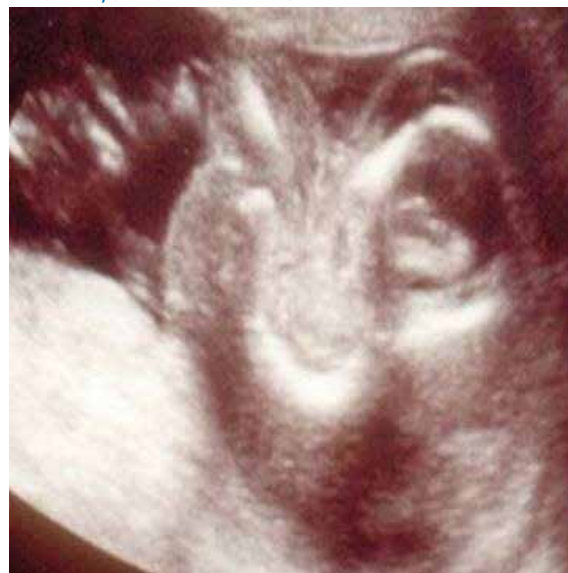El examen físico de la paciente no mostró modificaciones significativas. Los signos vitales estaban dentro de límites normales. No presentaba contracciones uterinas al momento ni salida de líquido o sangre por vagina. El tacto vaginal no mostró cambios en el cuello uterino. Las prue-

bas de laboratorio no indicaban alteraciones, con perfil de coagulación, hepático y renal, hematología y examen de orina normales.

En la evaluación ecográfica se observó embarazo monocoriónico biamniótico. El primer gemelo de biometría acorde a 11 semanas con cámara cardíaca visible, tubular, alargada, muy deformada y sin actividad dentro de un tórax rudimentario, con evidencia de *hidrops* abdominal y miembros rudimentarios (figura 1). Los órganos toracoabdominales no pudieron ser delineados claramente. La evaluación del segundo gemelo mostró biometría acorde a la edad gestacional de 12 semanas con actividad cardíaca positiva y rítmica, hueso nasal presente, *ductus* venoso normal y translucencia nucal de 12 milímetros (gemelo bomba). La placenta era única con la presencia de lagos venosos placentarios y estaba ubicada en la zona anterolateral izquierda. Se observó membrana intergemelar. Los hallazgos del embarazo monocoriónico biamniótico con un feto aparentemente normal y el otro con marcadas alteraciones llevó a la posibilidad diagnóstica de secuencia TRAP, por lo que se procedió a una evaluación ecográfica extensa.

El uso de ecografía Doppler color y tridimensional permitió establecer los vasos que salían y llegaban del gemelo acárdico. Se encontró anastomosis arterio-arteriales en el lecho placentario entre ambos gemelos con el gemelo acárdico mostrando flujo reverso en la arteria y vena um-

FIGURA 1. IMAGEN ECOGRÁFICA DE GEMELO ACÁRDICO A LAS 12 SEMANAS. SE OBSERVA TÓRAX Y MIEMBROS RUDIMENTARIOS E *HIDROPS* ABDOMINAL, SIN ACTIVIDAD CARDIACA.





bilical, confirmado por el estudio de las ondas de velocidad Doppler. En la ecocardiografía del segundo gemelo se observó corazón tetracameral con una onda arterial trifásica de gran amplitud en el área cardiaca con flujo normal. Se calculó la relación de los volúmenes de ambos gemelos (acárdico/bomba) usando el programa VOCAL para predecir el riesgo de complicaciones cardiovasculares en el gemelo bomba. El valor resultante fue 0,80. La paciente fue hospitalizada y se le realizó amniocentesis, de la que se reportó un cariotipo 46XY.

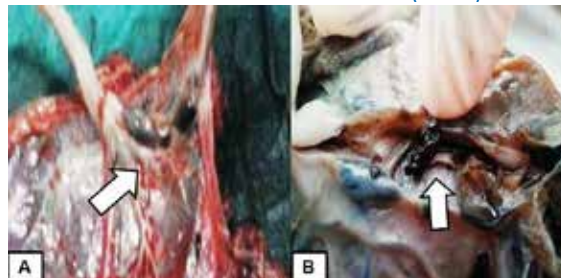
Se decidió realizar tratamiento conservador con seguimiento estricto y continuo del embarazo. La paciente fue dada de alta y evolucionó sin complicaciones hasta la semana 30. En ese momento la paciente ingresó con actividad uterina, modificaciones cervicales (compatibles con trabajo de parto pretérmino) y sangrado genital. El examen físico mostró que el gemelo acárdico se encontraba por delante del gemelo normal en el canal del parto. Además, el gemelo normal era de menor tamaño y estaba en situación transversa, por lo que se decidió realizar cesárea de emergencia. Se halló que el gemelo acárdico tenía un peso de 1 840 gramos (figura 2). El segundo gemelo masculino estaba aparentemente normal, con un peso de 1 050 gramos y Ápgar al minuto y a los 5 minutos de 5 y 6 puntos, respectivamente. El neonato fue trasladado al servicio de neonatología donde fue intubado y tratado, pero murió a los 2 días debido a complicaciones de la prematuridad.

La necropsia del gemelo normal no mostró alteraciones de importancia. Los hallazgos en el gemelo acárdico fue corazón rudimentario, hipoplásico, univentricular, con la aorta originándose de la arteria pulmonar izquierda, agenesia de la arteria pulmonar derecha, agenesia de la vena cava inferior, agenesia del pulmón derecho, hí-

FIGURA 2. GEMELO ACÁRDICO. AL MOMENTO DE LA EXTRACCIÓN SE OBSERVÓ LA CABEZA Y PARTE DE LOS MIEMBROS INFERIORES RUDIMENTARIOS.

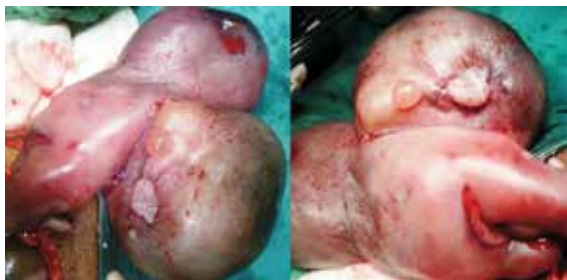

FIGURA 3. PLACENTA EN LA SECUENCIA TRAP. A) INSERCIÓN DE LOS CORDONES UMBILICALES CON ANASTOMOSIS VISIBLES EN LA SUPERFICIE DE LA PLACENTA (FLECHA). B) ANASTOMOSIS VASCULARES ENTRE AMBOS CORDONES CON COÁGULOS EN SU INTERIOR (FLECHA).



gado y vejiga urinaria. El examen microscópico reveló que el corazón presentaba las tres capas: epicardio, miocardio, endocardio. La evaluación macroscópica de la placenta mostró la inserción cercana a los dos cordones umbilicales con anastomosis visibles, trombos en su interior (figura 3). Los hallazgos histológicos de la placenta y los cordones umbilicales fueron normales.

## DISCUSIÓN

La etiología y mecanismos fisiopatológicos de la secuencia TRAP no son bien comprendidos. Varios investigadores han propuesto que la alteración de la organogénesis ocurre en respuesta al flujo reverso a través de las anastomosis arterio-arterial o veno-venosas anormales, que lleva a hipoxia prematura y alteración del desarrollo cardíaco<sup>(1)</sup>. No obstante, otros investigadores han propuesto que una embriopatía primaria que produce alteraciones en la conformación cardíaca fetal tiene un papel fundamental en esta patología<sup>(4)</sup>.

Desde el punto de vista morfológico, el término 'acárdico' es el más frecuentemente utilizado para describir en forma exacta este tipo de defecto. Sin embargo, el término es inapropiado, ya que no siempre se produce ausencia de las estructuras cardíacas, como en el presente caso, y varios órganos y sistemas están afectados<sup>(5)</sup>.

Los hallazgos ecográficos en un gemelo acárdico (o perfundido) varían ampliamente e incluyen holoprosencefalia, hidranencefalia, ausencia de rasgos faciales, anoftalmia, microftalmia y paladar / labio hendido. El tórax y abdomen pueden mostrar defectos diafragmáticos, agenesia pulmonar, atresia esofágica, gastroquisis, onfalocèle, agenesia de órganos y extrofia cloacal. Como en el presente caso, la evaluación Doppler de la



arteria umbilical muestra flujo arterial retrógrado patognomónico de esta patología en el gemelo acárdico<sup>(5)</sup>.

Los gemelos arcádicos están divididos clínicamente en dos tipos. Aquellos pseudocardiacos o hemicardiacos que presentan evidencia histológica de tejido miocárdico y los holocardiacos que tienen ausencia completa del corazón<sup>(6)</sup>. Estos últimos son clasificados en 4 subgrupos desde el punto de vista morfológico<sup>(5,7)</sup>:

1. Acardio acefalo: se observa desarrollo de pelvis y extremidades inferiores. La cabeza, brazos y órganos torácicos están ausentes. Este es el tipo más común, con una frecuencia de 60 a 75%.
2. Acardio ancep: con desarrollo de cuerpo y extremidades fetales. La cabeza y cara están parcialmente formadas. Representa aproximadamente 20% de los casos.
3. Acardio acormus: solo existe desarrollo de la cabeza fetal. Es bastante raro y representa 10% de los casos.
4. Acardio amorfo: el feto no tiene órganos identificables. Es una masa de tejido amorfo y representa 5% de los casos.

La detección temprana de la secuencia TRAP es fundamental debido a que la evaluación temprana e intervención inmediata, cuando está indicada, puede mejorar considerablemente la supervivencia del gemelo bomba. El diagnóstico temprano permite determinar el tratamiento y planificar la interrupción del embarazo debido a la alta mortalidad<sup>(2)</sup>. Los diagnósticos diferenciales de esta condición son muerte fetal intrauterina y anencefalia. Sin embargo, estas condiciones pueden ser fácilmente diferenciadas de los gemelos arcádicos por la falta de desarrollo de la columna vertebral fetal y la inserción del cordón umbilical<sup>(4)</sup>. También deben considerarse otros diagnósticos menos comunes como tumores intraamnióticos o placentarios.

Existen tres mecanismos conocidos por los cuales el gemelo acárdico compromete el bienestar del gemelo bomba<sup>(4)</sup>. Primero, la masa parasitaria (gemelo acárdico) produce un cortocircuito sistémico que incrementa las demandas cardiovasculares del gemelo bomba, causando insu-

ficiencia cardiaca congestiva y polihidramnios. Segundo, el crecimiento continuo del gemelo acárdico lleva a considerable incremento del volumen intrauterino. Tercero, la sangre del gemelo bomba es desoxigenada a su paso a través del gemelo acárdico. Esta 'sangre de doble uso' regresa al gemelo bomba a través de las anastomosis, en especial las veno-venosas, reduciendo en forma significativa la cantidad de sangre oxigenada, lo cual produce hipoxia crónica, anemia, restricción del crecimiento intrauterino, insuficiencia cardiaca en el gemelo bomba.

El tamaño del gemelo acárdico es probablemente el elemento pronóstico más importante y que puede ser detectado antes del desarrollo de los signos de insuficiencia cardiaca en el gemelo normal. La relación entre los pesos del gemelo acárdico/gemelo normal tiene mayor incidencia de parto pretérmino, polihidramnios e insuficiencia cardiaca congestiva cuando la relación de peso es mayor de 0,70<sup>(3)</sup>. Sin embargo, la estimación de los pesos por ecografía en los casos de secuencia TRAP puede ser difícil debido a la estructura amorfa del gemelo acárdico, lo que hace su uso rutinario complicado en la práctica clínica<sup>(1,3)</sup>. Se ha sugerido el uso de la relación de la circunferencia abdominal como otro factor pronóstico para evaluar el impacto del gemelo acárdico sobre el gemelo bomba, en el que un valor superior a 0,5 debería considerarse como factor para intervención inmediata<sup>(7)</sup>. También se ha observado aumento de la morbimortalidad en casos asociados con polihidramnios, incremento de la relación cardiotorácica, cardiomegalia, derrame pericárdico e insuficiencia cardiaca congestiva<sup>(2)</sup>.

La mortalidad en el gemelo acárdico es de 100% y del gemelo bomba de 35% a 50%. Las complicaciones observadas en estos casos son parto pretérmino (90%), polihidramnios (40%) e insuficiencia cardiaca (30%). Las anomalías cromosómicas, que se describen en 9% de los casos, deben excluirse antes de iniciar el tratamiento<sup>(3)</sup>.

El tratamiento temprano antes de las 16 semanas en todos los casos es apoyado por diferentes investigaciones<sup>(8)</sup>. Los criterios para el tratamiento invasivo incluyen: circunferencia abdominal del gemelo con reversión de la perfusión arterial mayor o igual al del gemelo bomba, polihidramnios, bajo índice de pulsatilidad en la evaluación Doppler de la arteria umbilical, *hidrops* del ge-



melo bomba o gemelos monoamnióticos<sup>(9)</sup>. El manejo óptimo de los embarazos con secuencia TRAP es controversial debido a los pocos casos reportados y a las diferentes variantes terapéuticas. El objetivo es salvar al gemelo bomba interrumpiendo la circulación vascular fetal aberrante. Se ha descrito el uso de coagulación de los vasos umbilicales del gemelo acárdico con ayuda de coagulación láser fetoscópica, ablación con radiofrecuencia o con alcohol del gemelo acárdico acompañado de amniodrenaje, uso de láser intersticial (se puede utilizar desde las 13 semanas de gestación) y ultrasonido focalizado de alta intensidad a través del abdomen materno<sup>(5)</sup>. Sin embargo, una investigación que evaluó a las pacientes con secuencia TRAP en forma semanal con ecografía, ecocardiografía fetal, evaluación Doppler, pruebas no estresantes y perfil biofísico sugirió que el tratamiento conservador tiene una menor mortalidad comparado con los tratamientos invasivos<sup>(10)</sup>.

En conclusión, la secuencia TRAP es una complicación de los embarazos gemelares monocoriónicos. Los embarazos con diagnóstico de esta secuencia están asociados con altas tasas de morbilidad y mortalidad prenatal; por lo tanto, la selección del tratamiento óptimo al hacer el diagnóstico con los hallazgos ecográficos y Doppler es fundamental.

#### REFERENCIAS BIBLIOGRÁFICAS

- Ryu A, Mun ST. A case of twin reversed arterial perfusion (TRAP) sequence misdiagnosed as a chorioangioma. *J Obstet Gynaecol.* 2017;37(4):533-4. doi: 10.1080/01443615.2017.1284772.
- Oliver ER, Coleman BG, Goff DA, Horii SC, Howell LJ, Ry-chik J, et al. Twin reversed arterial perfusion sequence: a new method of parabioc twin mass estimation correlated with pump twin compromise. *J Ultrasound Med.* 2013;32(12):2115-23. doi: 10.7863/ultra.32.12.2115.
- Moore TR, Gale S, Benirschke K. Perinatal outcome of forty-nine pregnancies complicated by acardiac twinning. *Am J Obstet Gynecol.* 1990;163(3):907-12.
- Cabassa P, Fichera A, Prefumo F, Taddei F, Gandolfi S, Maroldi R, et al. The use of radiofrequency in the treatment of twin reversed arterial perfusion sequence: a case series and review of the literature. *Eur J Obstet Gynecol Reprod Biol.* 2013;166(2):127-32. doi: 10.1016/j.ejogrb.2012.10.009.
- Hartge DR, Weichert J. Prenatal diagnosis and outcome of multiple pregnancies with reversed arterial perfusion (TRAP-sequence). *Arch Gynecol Obstet.* 2012;286(1):81-8. doi: 10.1007/s00404-012-2283-9.
- van Gemert MJ, Pistorius LR, Benirschke K, Bonsel GJ, Vandenbussche FP, Paarlberg KM, et al. Hypothesis acardiac twin pregnancies: Pathophysiology-based hypotheses suggest risk prediction by pump/acardiac umbilical venous diameter ratios. *Birth Defects Res A Clin Mol Teratol.* 2016;106(2):114-21. doi: 10.1002/bdra.23467.
- Nanthakomon T, Chanthasenanont A, Somprasit C, Manusook S, Pongrojapaw D, Suwannarurk K. Twin reversed arterial perfusion (TRAP) Sequence: a case report and review of treatment. *J Med Assoc Thai.* 2015;98 Suppl 3:S132-40.
- Yang XH, Xu YQ, Chen XL, Zhao S, Zhang L, Pugash D. Cardiac failure of the twin reversed arterial perfusion sequence pump twin during the first-trimester: a case report. *Clin Exp Obstet Gynecol.* 2016;43(3):448-52.
- Chaveeva P, Poon LC, Sotiriadis A, Kosinski P, Nicolaidis KH. Optimal method and timing of intrauterine intervention in twin reversed arterial perfusion sequence: case study and meta-analysis. *Fetal Diagn Ther.* 2014;35(4):267-79. doi: 10.1159/000358593.
- Mone F, Devaseelan P, Ong S. Intervention versus a conservative approach in the management of TRAP sequence: a systematic review. *J Perinat Med.* 2016;44(6):619-29. doi: 10.1515/jpm-2015-0165.

